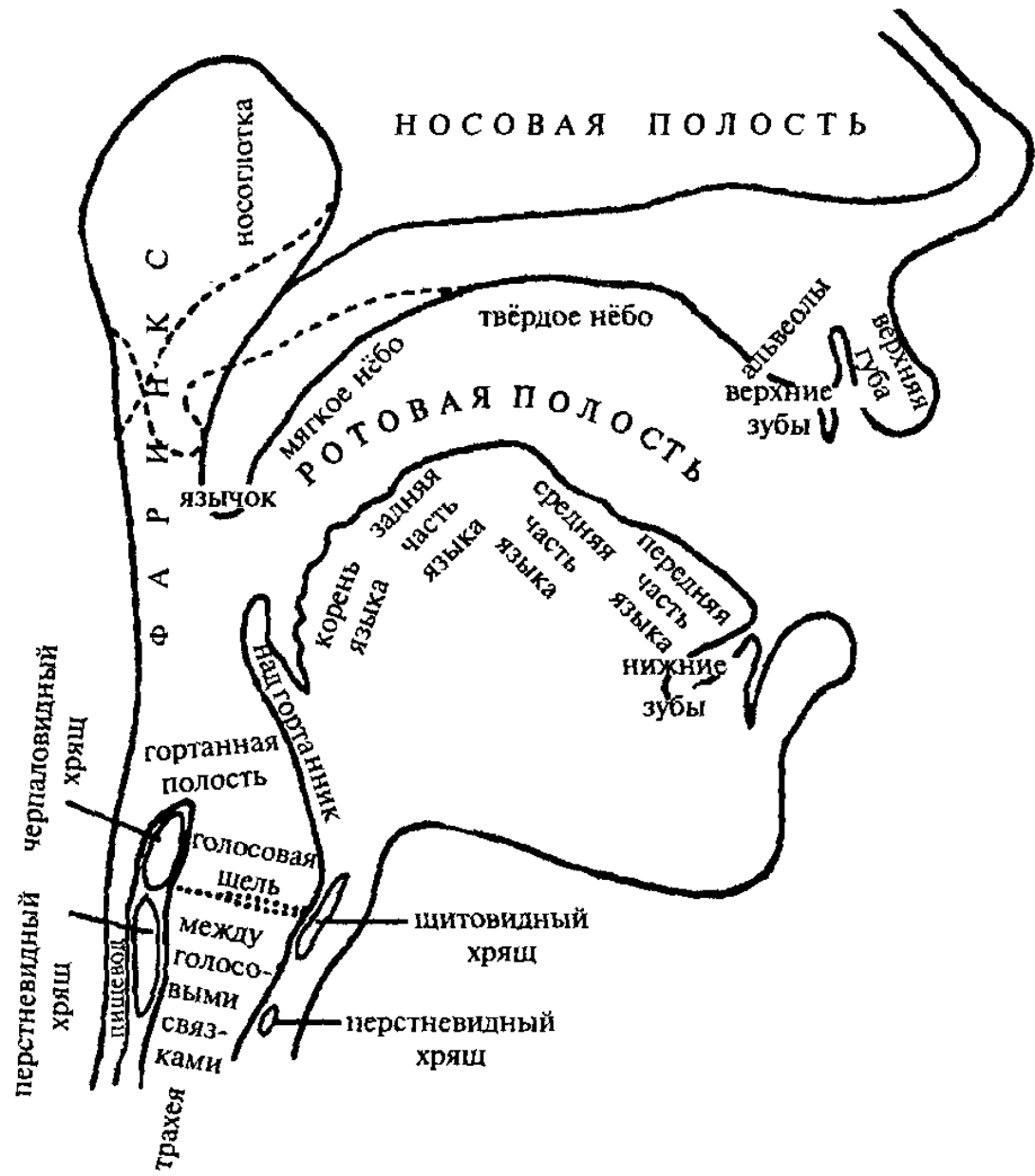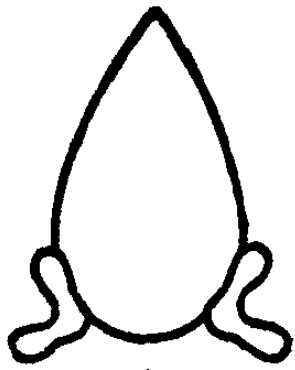






Рис. 3.




1




2




3




4



5



6



7

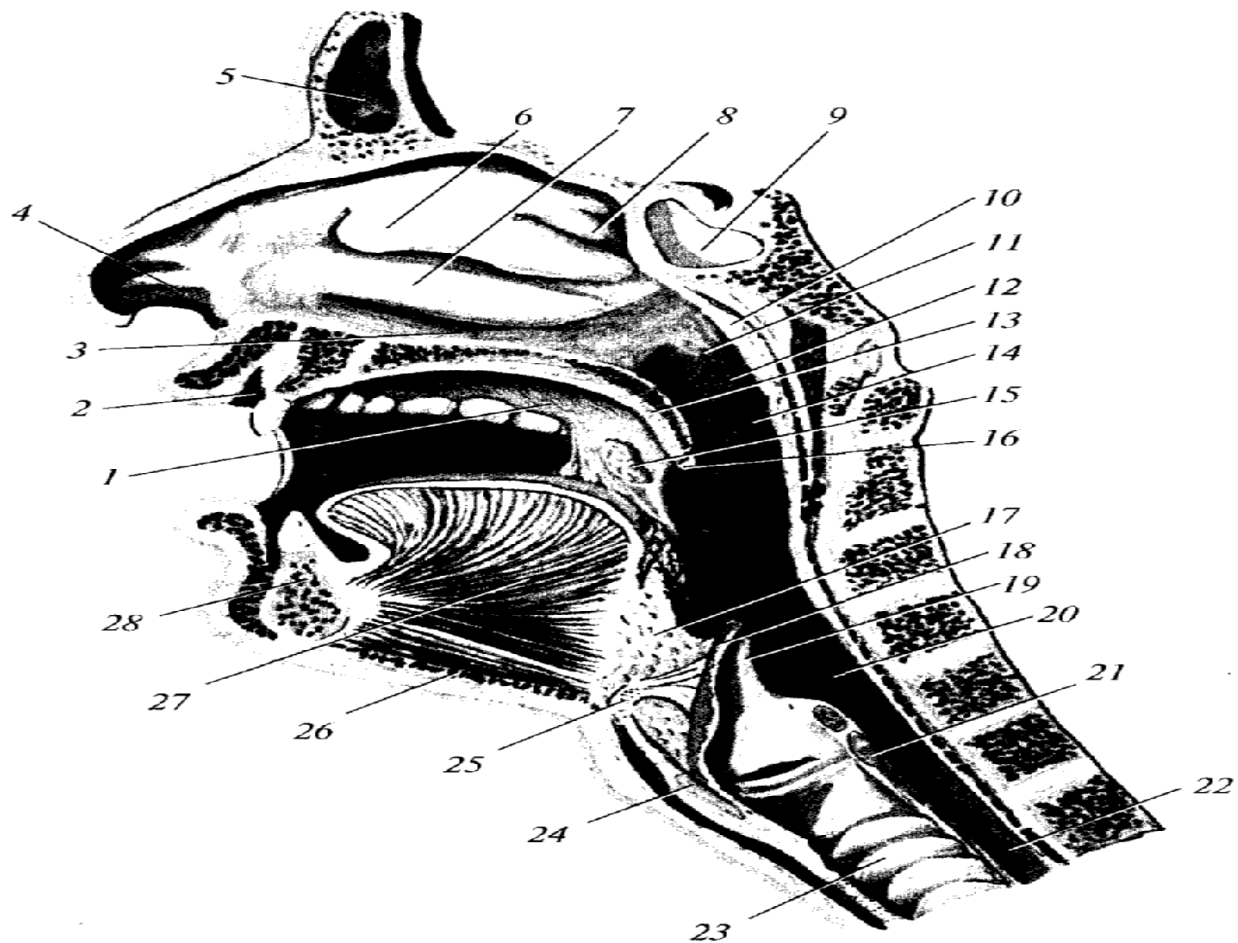


Рис. 46. Полость рта и полость глотки (сагиттальный распил головы):

1 — собственно полость рта; 2 — преддверие рта; 3 — нижний носовой ход; 4 — преддверие полости носа; 5 — лобная пазуха; 6 — средняя носовая раковина; 7 — нижняя носовая раковина; 8 — верхняя носовая раковина; 9 — клиновидная пазуха; 10 — глоточная (аденоидная) миндалина; 11 — глоточное отверстие слуховой трубы; 12 — трубный валик; 13 — мягкое нёбо (нёбная занавеска); 14 — ротовая часть глотки; 15 — нёбная миндалина; 16 — перешеек зева; 17 — корень языка (язычная миндалина); 18 — надгортанник; 19 — подъязычно-надгортанная связка; 20 — гортанная часть глотки; 21 — перстневидный хрящ; 22 — пищевод; 23 — трахея; 24 — щитовидный хрящ; 25 — подъязычная кость; 26 — подбородочно-подъязычная мышца; 27 — подбородочно-язычная мышца; 28 — нижняя челюсть

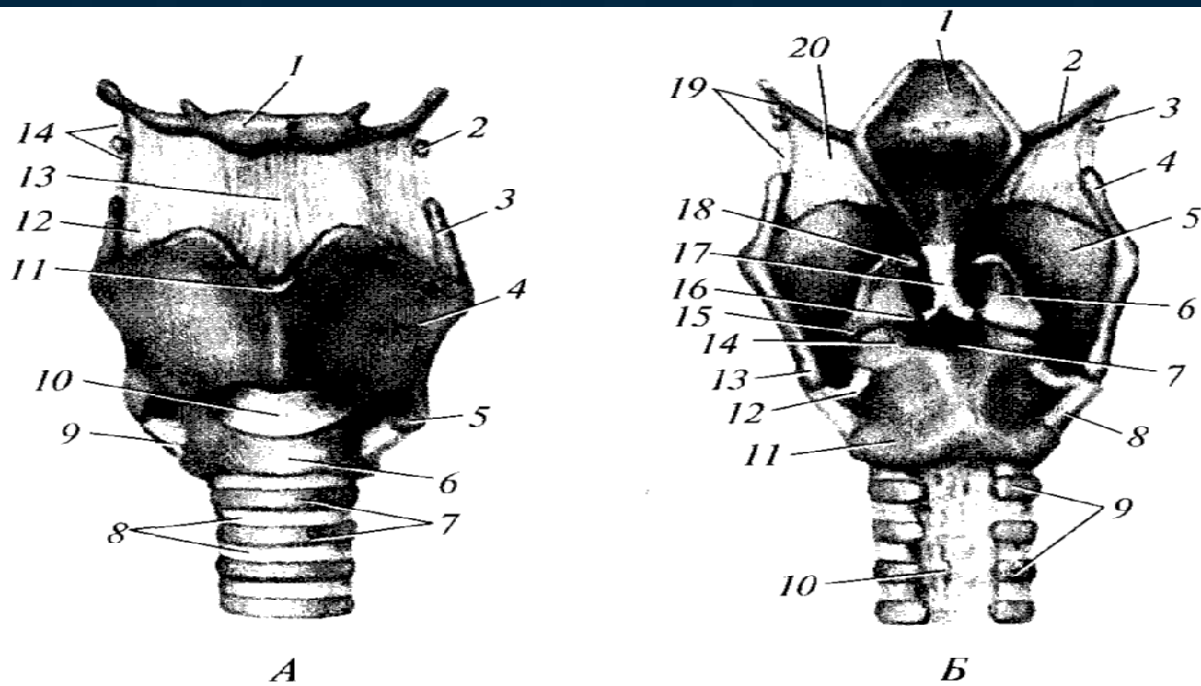


Рис. 56. Хрящи, связки и суставы гортани:

*А* — вид спереди: *1* — тело подъязычной кости; *2* — зерновидный хрящ; *3* — верхний рог щитовидного хряща; *4* — пластинка щитовидного хряща; *5* — нижний рог щитовидного хряща; *6* — дуга перстневидного хряща; *7* — хрящи трахеи; *8* — кольцевые связки; *9* — перстнещитовидный сустав; *10* — перстнещитовидная связка; *11* — верхняя щитовидная вырезка; *12* — щитоподъязычная мембрана; *13* — срединная щитоподъязычная связка; *14* — латеральная щитоподъязычная связка. *Б* — вид сзади: *1* — надгортанник; *2* — большой рог подъязычной кости; *3* — зерновидный хрящ; *4* — верхний рог щитовидного хряща; *5* — пластинка щитовидного хряща; *6* — черпаловидный хрящ; *7* — правый перстнечерпаловидный сустав; *8* — правый перстнещитовидный сустав; *9* — хрящи трахеи; *10* — перепончатая стенка трахеи; *11* — пластинка перстневидного хряща; *12* — левый перстнещитовидный сустав; *13* — нижний рог щитовидного хряща; *14* — левый перстнечерпаловидный сустав; *15* — мышечный отросток черпаловидного хряща; *16* — голосовой отросток черпаловидного хряща; *17* — щитонадгортанная связка; *18* — рожковидный хрящ; *19* — латеральная щитоподъязычная связка; *20* — щитоподъязычная мембрана

Рис. 57. Полость гортани. Вскрыта сзади:

1 — большой рог подъязычной кости; 2 — зерновидный хрящ; 3 — щитоподъязычная мембрана; 4 — верхний рог щитовидного хряща; 5 — складка преддверия; 6 — желудочек гортани; 7 — голосовая складка; 8 — перстнечерпаловидный сустав; 9 — подголосовая полость; 10 — пластинка перстневидного хряща (частично удалена); 11 — задняя черпаловидная мышца; 12 — черпаловидный хрящ; 13 — рожковидный хрящ; 14 — преддверие гортани; 15 — латеральная щитоподъязычная связка; 16 — надгортанник

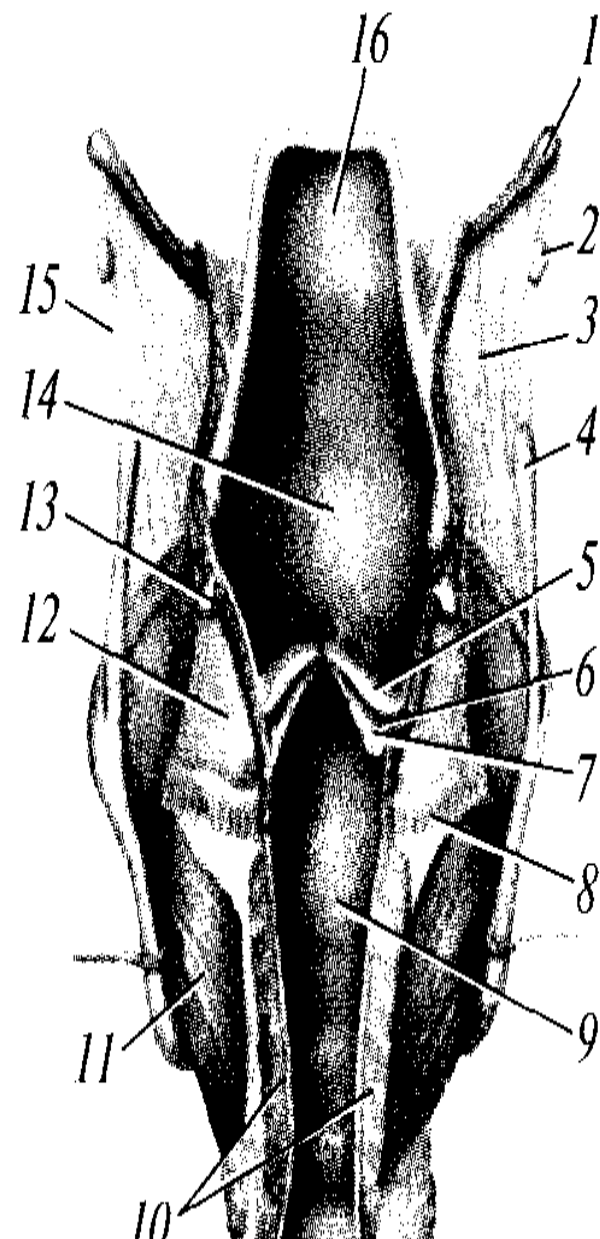
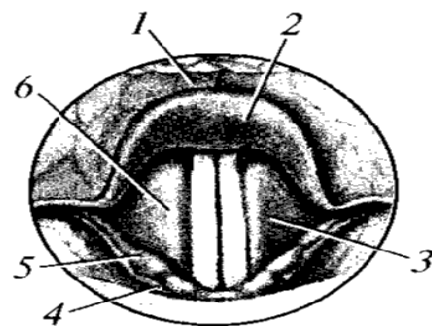


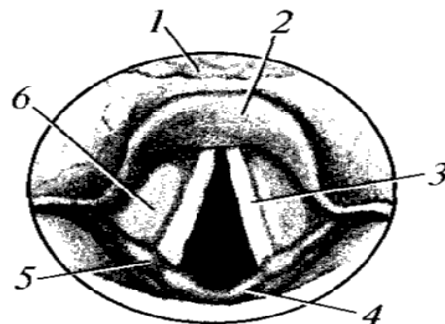


Рис. 58. Положение голосовых связок при различных функциональных состояниях. Голосовая щель закрыта (I), открыта при спокойном дыхании (II) и резко расширена (при голосообразовании) (III). Стрелками указано направление тяги мышц.

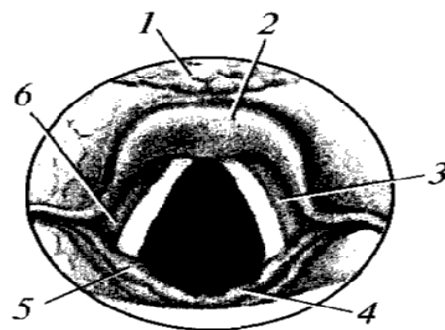
А — ларингоскопическая картина: 1 — надгортанник; 2 — надгортанный бугорок; 3 — голосовая складка; 4 — рожковидный бугорок; 5 — клиновидный бугорок; 6 — складка преддверия. Б — различные положения голосовых связок; голосовой щели и черпаловидных хрящей: 1 — пластинка (правая) щитовидного хряща; 2 — голосовая связка и голосовая мышца; 3 — черпаловидный хрящ; 4 — задняя перстнечерпаловидная мышца; 5 — латеральная перстнечерпаловидная мышца; 6 — поперечная черпаловидная мышца; 7 — щиточерпаловидная мышца



I

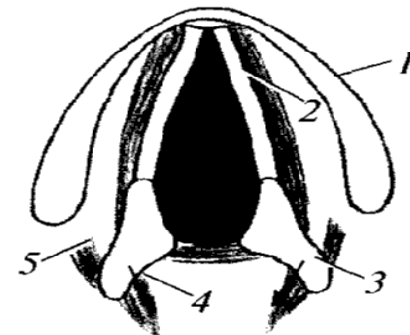
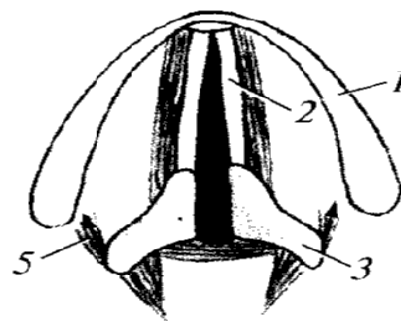
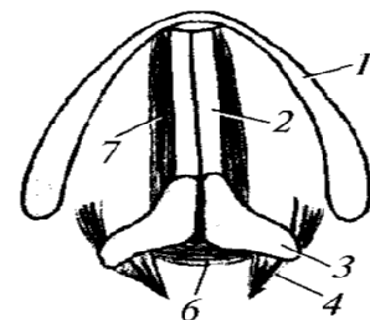


II



III

А



Б